Ueber Ersatz bei Kontinuitätsresektionen und Exartikulationen des Unterkiefers.

Inaugural Dissertation

zur

Erlangung der Doktorwürde

der

Zahnheilkunde.

Vorgelegt der

Hohen medizinischen Fakultät

der

Friedrich Alexander Universität Erlangen

von

Alfred Blechschmidt aus Siegelsdorf
Bez.-Amt Fürth i. B.

Tag der mündlichen Prüfung: 30 Mai 1929.

Referent: **Professor Dr. Chr. Greve.**

Dekan: **Professor Dr. A. Spuler.**

R. UNIV.
BIBLIOTHEEK
LEIDEN

Es ist ohne weiteres klar, daß Kontinuitätsresektionen, bei denen also ein Stück aus dem Kiefer herausgeschnitten wird, sodaß die beiderseits durch die Gelenkköpfchen begrenzte Kontinuität des Kiefers unterbrochen wird, sowie Exartikulationen des Unterkiefers schwere funktionelle und kosmetische Störungen mit sich bringen müssen.

Die ihrer Stütze beraubten Kieferreste erfahren durch den Zug der an ihnen ansetzenden Muskelgruppen und durch die im Verlauf der Wundheilung eintretende Narbenschrumpfung eine Verlagerung, die das Zusammenwirken der etwa in den Kieferstümpfen noch vorhandenen Zähne mit der Zahnreihe des Oberkiefers und damit das Kaugeschäft unmöglich macht. Ein besonders unangenehmer Uebelstand ist der, wenn bei Resektion oder Exartikulation der einen Kieferhälfte die andere Hälfte durch den Zug des m. Pterxgoideus internus quer in die Mundhöhle hineingezogen wird. Da ferner die benachbarten Weichteile ihres Haltes verlustig gehen, wird die Sprachbildung erheblich beeinträchtigt und durch die Verunstaltung des Unterkiefers leidet das Aussehen des Patienten ungemein. Nicht unerwähnt möge bleiben, daß die durch die Resektion bedingte Verlagerung der Stümpfe nicht selten den Lippenschluß erschwert und daß dadurch der Patient durch ständigen Speigelfluß belästigt werden kann. Hierzu kommen noch Veränderungen die sich im Anschluß an Unterkieferresektionen im Oberkiefer abspielen können, wie Verschmälerung und dadurch bedingte Unregelmäßigkeit des Oberkieferzahnbogens.

Man war eifrig bestrebt derartige Störungen möglichst zu vermeiden. Deshalb wurde die chirurgische Technik der Resektion in verschiedener Weise modifiziert. Aber auch ein Wechsel zwischen Auftreten und Verschwinden von neuen Gesichtspunkten, die maßgebend sein sollten für die Art der Nachbehandlung der durch die Operation bedingten Defekte, vollzog sich recht häufig.

Nach den ausgezeichneten Erfolgen mit der Autoplastik, von der besonders bei Unterkieferdefekten im Kriege in ausgiebiger Weise Gebrauch gemacht wurde, soll heute die Knochenplastik nicht nur bei Kieferdefekten, die durch Trauma entstanden sind, sondern auch bei den durch Resektion geschaffenen Knochenlücken als das eigentliche Ziel der Weiterbehandlung angestrebt werden. Sie ermöglicht die Wiederherstellung des knöchernen Kieferbogens, als Hauptträger der Funktion des Kiefers als Kauwerkzeug.

Alle chirurgischen Pflanzungsmethoden lassen als grundlegend erkennen, daß die Transplantate nur in einer gesunden, sauberen Umgebung einheilen. Verletzungen und Erkrankungen mit großen Substanzverlusten hinterlassen selten direkt nach dem chirurgischen Eingriff einen geeigneten Pflanzungsboden. Die Bösartigkeit der Krankheit läßt die Gefahr des Rezidivs erkennen und setzt den plastischen Operationen zumeist vorerst ein Ziel.

Um dennoch Tätigkeitsstörungen und entstellende Schäden nach Möglichkeit nicht aufkommen zu lassen, ist die sofortige Hilfe des Zahnarztes notwendig. Ziel der zahnärztlichen Behandlung für die Zeit von der Resektion bis zur Ausführung der Plastik muß es sein, eine Verlagerung des oder der zurückbleibenden Kieferstümpfe zu verhindern und den ihrer Stütze beraubten Weichteilen wieder einen Halt zu geben. Aber auch in der Zeit während und nach der Knochenplastik, bis der neue Knochen organisiert und consolidiert ist, kann der Chirurg die Hilfe des Zahnarztes gebrauchen. Sie besteht hier in der absoluten Ruhigstellung der Fragmente und des Transplantates, in der für die erste Zeit notwendigen Aufhebung und anschließend während einiger Wochen erforderlichen Einschränkung in der Funktion des operierten Kieferknochens. Nach beendigter Heilung obliegt dem Zahnarzt die Herstellung einer Dauerprothese, die wie im normalen Munde auf dem in seinem Zusammenhang wieder hergestellten Kieferknochen ruhen kann und die fehlenden Zähne ersetzt.

Dort, wo aus irgendwelchen Gründen die Plastik am Knochen nicht durchführbar ist, oder der Patient sich weigert, den notwendigen operativen Eingriff ausführen zu lassen, bietet der zahnärztlich prothetische Ersatz die einzige Möglichkeit, die durch den Substanzverlust verursachten Störungen zu beheben.

Um dabei ein brauchbares Resultat zu erzielen, muß enge Zusammenarbeit von Chirurg und Zahnarzt gefordert werden. Sie soll es dem Zahnarzt ermöglichen unmittelbar nach der Operation den verloren gegangenen Knochen durch eine entsprechende Immediatprothese möglichst im vollen Umfang oder doch wenigstens so weit ersetzen zu können, daß sowohl die zurückbleibenden Fragmente in ihrer normalen Lage fixiert als auch den Weichteilen eine hinlängliche Stütze geboten und starke Narbenkontraktion vermieden wird. Anstelle der Immediatprothese tritt nach Verheilung und Vernarbung der Wunde der Spätersatz.

Wenn wir auch heute über ausreichende Mittel verfügen die schweren funktionellen und kosmetischen Schädigungen der Unterkieferresektionen zu verhüten, so werden uns doch besonders nach großen Kriegen oft genug veraltete, nicht behandelte Fälle von Resektionen zur Behandlung kommen. Diese muß zunächst darauf hinzielen, die Kieferstümpfe allmählich wieder in ihre normale Lage zu bringen und, wenn das geschehen ist, die Weichteile nach und nach vom Munde aus zu dehnen, um für eine die Form des Gesichts wieder herstellende Prothese den nötigen Raum zu schaffen.

Nach den hier skizzierten Richtlinien wird der Zahnarzt die Wahl seiner Hilfsmittel treffen müssen. Wir unterscheiden dabei am besten zwischen Resektionsverbänden, Immediatprothesen und Spätprothesen. Sie sollen im folgenden näher erörtert werden.

Bei den Resektionsverbänden handelt es sich um Schienen-

verbände, die vorwiegend an vorhandenen Zähnen oder aber auch an der Knochensubstanz selbst angreifen und in Anlehnung an die für die Kieferbruchbehandlung geltenden Richtlinien gehandhabt werden. Wir bezwecken mit ihnen eine Fixierung der Kieferstümpfe in der normalen Lage, warten unter ihrer Wirkung die Heilung und Vernarbung ab und beginnen dann mit den weiteren prothetischen oder plastischen Maßnahmen.

Ihrem ganzen Charakter nach kommen diese Verbände nur für Kontinuitätsresektionen in Betracht. Am besten geeignet sind diejenigen Fälle, in denen beide Kieferstümpfe noch einen ausreichenden Zahnbestand tragen um die Schienen mit Erfolg daran befestigen zu können.

Verwendung finden hierbei einmal die Drahtverbände. Sie wurden von Sauer in Deutschland eingeführt und haben auch heute noch nichts von ihrer Bedeutung eingebüßt. Der Befestigung des der Form des Kiefers angepaßten und den Defekt überbrückenden Drahtbogens dienen Klammerbänder, Ringverbindungen oder fortlaufende Kappen an den Zähnen der Kieferstümpfe. Dabei brauchen wir uns nicht immer an den einfachen Drahtbogen zu halten. Um ihn besonders stabil zu machen, können wir ihn auch linqualwärts die Zähne umgreifen lassen. Sind neben dem Substanzverlust am Knochen auch noch die Weichteile des Gesichts z. B. bei Kieferschussverletzungen in größerer Ausdehnung zerstört, so ist es erforderlich ihnen eine formentsprechende Unterlage zu geben. Dieselbe kann in Form eines Kautschuk — oder Zinnschildes abnehmbar am Bogen angebracht werden. Diese Weichteilstützen sind dem Chirurgen für eine exakte Modellierung bei der Weichteilplastik unerläßlich.

Auch die starren Schienenverbände, die aus Kautschuk, Silber, Zinn oder Alluminium hergestellt werden, aus mehreren Teilen bestehen und durch Ligaturen, Schrauben oder Scharniere zusammengehalten werden, eignen sich als Resektionsverbände. Hauptmeyer hatte in der Krupp'schen Klinik öfter Gelegenheit die Zinnscharnierschiene anzuwenden. Die von ihm angefertigte Schiene ist an ihren inneren Ausläufern mit konisch verlaufenden Zapfen versehen, die nach außen durch die Schiene führen; der eine trägt eine Durchbohrung, der andere einen Hacken. Nachdem die Scharniere geschlossen sind, bewirkt außen ein Drahtbügel, der rechts in die Durchbohrung und links in den Hacken faßt, die Befestigung der Schiene.

Schwierigkeiten bereitet die Fixierung von nicht oder so gut wie nicht bezahnten Kieferstümpfen.

Sind auf einer Seite noch genügend Zähne vorhanden, so kann der zahnlose Teil durch Pelottenschienung gehalten werden. Pelotten stellen aus Kautschuk der Oberfläche des Kieferstumpfes nachgebildete Kappen dar, die das Fragment soweit decken, daß

sie einen gewissen Halt an ihm finden und nicht abgleiten. Voraussetzung für das Angreifen einer Pellotte ist also, daß der Alveolarfortsatz des Fragmentes nicht ganz geschwunden ist.

Für Fälle, in denen das Fragment nach der Mundhöhle zu nur eine geringe Angriffsmöglichkeit bietet, empfiehlt Schröder die Pelotte zuerst abnehmbar an den Zähnen des Oberkiefers zu befestigen um sie dann nach gelungener Reponierung durch ein kräftiges Verbindungsstück mit dem größeren Fragment zu vereinigen. Nach Möglichkeit aber wird die Pellotte schon von Anfang an mit der dentalen Schiene des bezahnten Unterkieferfragmentes je nachdem starr, gelenkig oder abnehmbar befestigt.

Die Pelottenschiene kann nach Schröder auch mit einem extraoralen Gelenk verbunden werden, welches die Ruhigstellung des Unterkiefers und die Oeffnung des Mundes ohne seitliche Verschiebung erlaubt. Dieser Verband besteht aus zwei extraoral verlaufenden Drahtbogen, von denen der eine mit einer Schiene des Oberkiefers, der andere mit einer des Unterkiefers fest verbunden ist. An der dentalen Schiene des bezahnten Unterkieferfragmentes ist auch die dem zahllosen hinteren Fragment aufliegende Pelotte befestigt. Das extraorale Gelenk, durch das die beiden Drahtbogen miteinander verbunden sind, besteht aus zwei Scheiben. Die am Oberkiefer feststehende Scheibe trägt einen der Kondylusbahn entsprechenden Führungsschlitz. In diesen Führungsschlitz bewegt sich ein Gleitstift, den die zweite am beweglichen Unterkieferbügel angebrachte Scheibe besitzt.

Nach unseren Erfahrungen ist bei der Benutzung der Pelotte reichlich Vorsicht geboten. Einmal gewährt sie oft nicht mit Sicherheit die notwendige Richtigstellung, zum anderen besteht auch bei der exakt nach Gipsabdruck gearbeiteten Pellotte immer wieder die Gefahr einer Druckstelle und Entzündung infolge ungleichmäßiger Druckwirkung.

Für diejenigen Fälle, in denen der Alveolarfortsatz so stark atrophiert ist, daß eine Pelotte nicht mehr genügend Halt findet, bietet die Nagelextension ein weiteres Mittel zur Fixierung.

Bruhn-Lindemann haben dieses System am Kiefer ausgebaut. Das charakteristische Merkmal besteht darin, daß durch das auf der inneren wie äußeren Fläche teilweise freigelegte Fragment eine Drahtschlinge oder ein Metallstift gesteckt wird. Während an der inneren Seite der Drähte oder Stifte ein Metallplättchen befestigt wird, ragt das andere Ende aus der äußeren Haut heraus. Diese Enden bilden den Angriffspunkt für die übrige Extensionsvorrichtung. Als Stützpunkt für die Reponierungsvorrichtung wählen Bruhn-Lindemann Kopfkappen oder auch extraorale Bügelenden dentaler Oberkieferverbände. Nach erfolgter Reponierung wird der Stützpunkt an einen extraoralen Bügel einer dentalen Unterkieferschiene verlegt, um das schwache Fragment mit dem

übrigen Unterkiefer zu einer funktionierenden Einheit zu verbinden. Schröder verwendet den oben beschriebenen extraoralen Gelenkverband zur Nagelextension.

Zu erwähnen sind noch diejenigen Resektionsverbände, welche in die Sägeflächen zahnloser Kieferstümpfe eingerammt oder mit Draht oder Schrauben an ihnen befestigt werden. Von ihrer Verwendung ist man heute abgekommen, denn man hat mit ihnen dieselben schlimmen Erfahrungen gemacht, wie mit der Knochennaht in der Kieferbruchbehandlung. Störungen für den weiteren Heilverlauf wie Lockerung der Schiene, eitrige Entzündung, Nekrose und Abstossung von Sequestern am Knochen wurden fast regelmässig beobachtet. Rosenthal sagt: „Alles Verdrahten, Verschrauben und Einspiessen am Resektionsstumpf ist unphysiologisch." Für die Fixierung bei zahnlosem Munde empfiehlt er die Aufbissretentionsschiene. Der Apparat besteht aus zwei Teilen, der eine umgreift nach Art des Zahnersatzstückes den Unterkieferfortsatz, während der andere Teil eine Platte für den Oberkiefer darstellt. Beide Stücke werden nach einem vor der Operation genommenen Abdruck aus Kautschuk hergestellt. Das aus dem Kieferbogen bei der Resektion wegfallende Stück wird aus der Aufbiss-Schiene herausgeschnitten und die somit entstandenen zwei Pelotten oder Sättel durch einen Metallbügel miteinander verbunden. Beide Teile werden durch einen inneren Stift zusammen gehalten.

Bei Exartikulationen können Resektionsverbände nicht gebraucht werden. Sie eignen sich, wie schon oben erwähnt, nur für Kontinuitätsresektionen, d. h. für Resektionen von mehr oder weniger grosser Ausdehnung im Bereich des horizontalen Teils und des angulus mandibulae, solange noch zu beiden Seiten der Resektionswunde genügend Kiefermaterial zur Fixierung des Verbandes übrig bleibt. Als wesentlicher Nachteil haftet ihnen aber auch hier an, dass sie die Weichteilschrumpfung nicht in ausreichendem Masse verhindern, sodass die Anbringung besonderer Stützflächen erforderlich wird. Eine Folge davon ist, dass bei der späteren prothetischen Ueberbrückung des Defekts vor dem Einsetzen der Spätprothese von der Dehnungsbehandlung noch ausgiebiger Gebrauch gemacht werden muss. Die Resektionsverbände sollen daher in der Anwendung nur auf die Fälle beschränkt bleiben, bei denen der Krankheitsprozess die Möglichkeit einer späteren osteoplastischen Deckung zulässt. Hier kommt ihnen eine besondere Bedeutung zu, da sie eine genaue Einstellung und Feststellung der Kiefer fern von der Mundhöhle ermöglichen.

In allen übrigen Fällen dürfte die Anwendung der Immediatprothese den einzuschlagenden Weg darstellen. Dürfen wir uns doch nicht darauf beschränken, unmittelbar nach der Resektion das bezw. die zurückbleibenden Fragmente in ihrer normalen Lage zu fixieren, sondern wir müssen auch von vornherein den verlorengegangenen

Knochen möglichst in vollem Umfang oder doch wenigstens soweit zu ersetzen suchen, dass den Weichteilen eine hinlängliche Stütze geboten und starke Narbenkontraktionen verhindert werden.

Mit der Immediatprothese lässt sich nur dann ein vollwertiges Resultat erzielen, wenn bei der Aufstellung des Operationsplanes bereits auf die prothetischen Massnahmen Rücksicht genommen wird.

So soll bei der Festlegung der Resektionsgrenzen der Prothetiker gehört werden. Wenn auch der restlosen Beseitigung des Krankheitsherdes die Interessen der prothetischen Behandlung untergeordnet sind, so kann doch eine Ausdehnung der Resektion verantwortet werden, wenn eine Verbesserung für die Funktion der Stümpfe und der Prothese davon erwartet werden kann.

Auch das zeitliche Moment spielt eine Rolle. Die Immediatprothese muss für den Einzelfall vorbereitet sein.

Was das Material für die anzufertigenden Prothesen betrifft, so erfuhren die günstigste Beurteilung von seiten der Chirurgen die Metallprothesen. Begründet wird dies damit, dass Metall Schleimhaut und Periost am wenigsten reize, aseptisch eingeführt werden könne und auch infolge seiner Schwere dem Narbenzug grossen Widerstand biete. Hauptmeyer hat wiederholt Immediatprothesen aus Zinn mit gutem Erfolg in Anwendung gebracht. Er bevorzugt Zinn wegen seiner Schmiegsamkeit und leichten Bearbeitung. Das Gewicht seines Zinnkiefers setzte er durch schalenförmiges Aushöhlen an der Innenseite hedeutend herab.

Gerade wegen der Schwere halten einige Autoren Zinnprothesen für ungeeignet. Sie kann sich besonders bei einer dünnen Weichteildecke, wenn der grösste Teil der Muskulatur mitgeopfert werden musste, nachteilig auswirken. Schröder hält es für überflüssig, den Narbenzug der Weichteile durch eine entsprechende Schwere zu überwinden. Er behauptet ferner, dass sich auch andere Materialien gut sterilisieren ließen, ohne selbst angegriffen zu werden. Seine Unterkiefermodelle werden aus Hartgummi hergestellt. In der Tat hat sich auch Hartgummi und hochpolierter Kautschuk als vorzügliches Material für die Prothesenbehandlung erwiesen. Sie lassen sich sterilisieren, bleiben in Berührung mit Wundflächen, Wundsekreten und Speichel unveränderlich und werden nicht in dem Maße als Fremdkörper empfunden wie Metalle.

Als Prothesenkörper können fahrikmässig hergestellte Hülsen verwandt werden. Da dieselben aber gewöhnlich mehr oder minder große Veränderungen erfahren müssen, um gerade für den vorliegenden Fall brauchbar su sein, bevorzugen es viele Prothetiker, das Ersatzstück selbst herzustellen. Läßt sich doch heute mit Hilfe der Röntgenaufnahme die Ausdehnung des Krankheitsherdes und somit auch die Grenze der Resektion genau bestimmen. Unter Hinzuziehung des Gipsabgusses vom Alveolarfortsatz gelingt

es wohl immer mit hinreichender Genauigkeit, die Ausmessungen der Prothese festzulegen.

Bei einer individuellen Anfertigung der Prothese könnte dieselbe gerade bei Resektionen, die den Bereich der Frontzähne erreichen, mit künstlichen Zähnen versehen werden. Bietet dies doch den Vorteil, daß der Patient nach der Operation nicht so stark in der Nahrungsaufnahme behindert ist, daß es ihm ferner möglich wird, den Speichel hinreichend festzuhalten, schlucken und sprechen zu können.

Der Aufbau der Prothese muß sich in jeder Hinsicht in Einklang mit dem operativen Vorgehen vollziehen.

Die Form der Prothese soll nur soweit der Gestalt des Kieferknochens entsprechen als es für die normale Lagerung der ihrer Stütze beraubten Weichteile und für eine naturgemäße Modellierung der Granulationen in Betracht kommt. Sie ahmt am besten den Kiefer nur in seinen äußeren Ausmaßen nach, scharfe Ecken und Winkel sind völlig vermieden.

Was den Umfang der Prothese anbetrifft, so werden wir ihn nicht allein nach dem verlorenen Kieferknochen, sondern auch nach dem Zustand der Weichteile, die die Operation schafft, zu bemessen haben. Um übermäßiger narbiger Schrumpfung vorzubeugen, wird der Chirurg, ganz einerlei, ob der Weichteilverlust groß oder klein ist eine Mundheilung per primam durch die Naht erstreben. Ein zu großer Umfang des Ersatzkiefers könnte gerade in Fällen, wo die Haut sehr stark zusammen gezogen ist oder die Weichteildecke sehr dünn ist, leicht zum Durchschneiden des Wundbettes führen.

Einer sorgfältigen Prüfung bedarf immer die Frage der Befestigung der Immediatprothesen. Die Befestigung am nakten Knochen wird von den meisten Prothetikern abgelehnt. Der Abschluß der Knochensägeflächen durch die Prothese und das Einsetzen der Befestigungsmittel in den Knochen selbst führt leicht zu entzündlichen und eiterigen Prozessen in dem Kieferteil. Der Heilungsverlauf wird dadurch ungünstig beeinflußt und der Halt der Prothese gefährdet. Stets sollte man daher die Knochenstümpfe frei lassen und die Befestigung möglichst an den noch in den Kieferstümpfen befindlichen Zähnen suchen. Die Prothese liegt frei in der Mundhöhle. Ganz abgesehen davon, daß die an den Zähnen befestigte Prothese jederzeit zur Kontrolle des Wundgebietes herausnehmbar und leicht wieder an Ort und Stelle zu bringen ist, erleichtert sie auch den Ersatz durch die Spätprothese.

Schröder verfährt folgendermaßen: Nachdem chirurgischerseits Umfang und Ausdehnung der Operation festgelegt ist, werden Zähne und Wurzeln der gesunden Kieferteile genau untersucht und soweit es notwendig erscheint mit Hilfe von Kronen so präpariert, daß sie Befestigungsmitteln wie Klammern, Ringen, Geschieben usw.

einen sicheren Halt geben. Die künstlichen Kronen werden zu diesem Zweck seitlich meistens buccal mit vortretenden Felgen und Leisten versehen, zwischen denen die den Zahn umgreifenden Klammern unverrückbar festliegen, sodaß sie nicht abzugleiten vermögen, oder sie tragen Einlässe und Geschiebe für entsprechende Gegenstücke einer den Prothesenteil tragenden Befestigungsschiene. Als Befestigungsschiene dient ein flacher, möglichst kräftiger Bügel aus Draht. Er ist mit Klammern oder Geschieben versehen, die in die entsprechenden Rinnen und Faßungen der präparierten Zähne hineinpassen und verläuft an der linqualen Seite des bezw. der zurückgebliebenen Kieferteile etwa in der Höhe der Zahnhälse. An der Stelle, wo er in den Defekt hineinragt, trägt er einen sagittal eingestellten Gußzapfen, der in mehrere, in ungleicher Höhe nebeneinander angebrachte, kiemenartige Ausschnitte der Prothese genau paßt und der nun das entsprechende Stück der Prothese an Ort und Stelle festlegt.

Diese Befestigungsvorrichtungen bieten den Vorteil, daß sie auch für den späteren Dauerersatz vollkommen ausreichen. Die Immediatprothese kann im gegebenen Zeitpunkt ohne lange Vorbereitungen gegen einen gutsitzenden Dauerersatz vertauscht werden.

Andere Stellen, zumal wenn der Dringlichkeit der Operation Rechnung getragen werden muß, diese immerhin zeitraubenden Maßnahmen bis zur Ausführung der Dauerprothese zurück und wählen in verhältnismäßig kurzer Zeit herzustellende Verbindungen als Befestigungsmittel der Immediatprothese.

Hauptmeyer und Pichler gebrauchen dabei Scharnierschienen aus Zinn oder Silber. Die Schiene besteht aus zwei gezahnten Stäben, welche an einem Ende durch Scharnier gelenkig verbunden sind. Die gezahnten Seiten sind einander zugekehrt, die Zähne sind so angebracht, daß sie genau in die Furchen zwischen die Zähne des Kieferstumpfes passen. Die Schiene wird nach einem Gipsmodell des Unterkiefers hergestellt. Der eine Schenkel der Schiene liegt in situ labial, der andere linqual von der Zahnreihe, umgreift diese also wie eine Zange. An den freien Enden werden die Schenkel durch eine Schraube zusammengezogen. Am freien Ende des einen Schenkels, meist des linqual gelegenen, ist die Prothese befestigt.

Wenn sich auch die Scharnierschiene in vielen Fällen bewährt hat, so dürfen doch gewisse Einwendungen dagegen nicht unterbleiben. Sie kann nur dann einen sicheren Halt gewährleisten, wenn die Zähne unter sich gehende kolbenartige Form haben, die das Abrutschen der Schiene nach oben verhindert. Sie bedeckt die Schleimhaut, schließt die interdentalen Zwischenräume ab und kann so Veranlassung zu entzündlichen Prozessen des Zahnfleisches und zu kariösem Zerfall der zur Befestigung dienenden Zähne geben.

Sie kann als Dauerbefestigung nicht sehr günstig beurteilt werden.

Bei weitem ungünstiger liegen die Verhältnisse für die Befestigung der Prothese bei zahnlosen Kieferstümpfen. Die zahnärztliche Technik hat auch hier Mittel und Wege gefunden, die eine direkte Befestigung am Knochen umgehen lassen. Man kann die zurückbleibenden Fragmente flügelartig von der Prothese umfassen lassen. Letztere muß aber um den Muskel- und Narbenzug überwinden zu können, mittels Spiralfedern oder Gelenkvorrichtungen am Oberkiefer gestützt werden. Pichler riet bei zahnlosem Kiefer einen Interdentalsplint in Form zweier miteinander verbundener Bißschablonen aus Kautschuk als Uebersichts- und Stützapparat zu benutzen. Es entspricht dies der von Rosenthal empfohlenen, oben erwähnten Aufbißretentionsschiene. Schröder weist auf die Möglichkeit hin, die erforderliche Immediatprothese an den Zähnen des Oberkiefers zu befestigen. „Man kann beispielsweise so vorgehen, daß man von überkappten oberen Zähnen aus viereckige Kanülen nach vorn und schräg nach unten führt, die zur Aufnahme eines kräftigen Drahtbügels dienen, der seinerseits an einem nach vorn gerichteten Gußzapfen ein abnehmbares Kautschukstück trägt. Dieses formt man möglichst so, daß es die in die Mundhöhle hineinragenden Kieferstümpfe flügelartig umgreift, um eine weitere Verlagerung derselben zu verhüten. Uebrigens kann man sich auch der zur Fixierung des Drahtbogens dienenden Klammern bedienen, um die Operationsprothese an den oberen Zähnen abnehmbar zu befestigen."

Der näheren Besprechung über Indikation und Technik der Immediatprothese soll die übliche Einteilung der Resektionen zugrunde gelegt werden.

Man unterscheidet bei den Resektionen aus der Kontinuität des Kiefers Mittel- und Seitenstückresektionen und bei letzteren praktisch wieder die Fälle, wo noch ein gut bezahnter aufsteigender Ast zurückbleibt von denen, wo derselbe keine Bezahnung mehr aufweist oder mehr oder weniger ganz verloren gegangen ist.

Was nun die Mittel- und die erste Gruppe der Seitenstückresektionen anbelangt, so bieten dieselben wohl heute technisch keine besonderen Schwierigkeiten.

Schwieriger gestaltet sich aber das Problem bei der zweiten Gruppe von Seitenstückresektionen, wo der zurückbleibende aufsteigende Ast keine Bezahnung mehr aufweist. Hier muß das bezahnte Fragment den Hauptstützpunkt für die Prothese abgeben, sie wird an den Zähnen dieses Fragmentes abnehmbar befestigt und läuft nach der zahnlosen Seite in einen den zurückgebliebenen Kieferstumpf umfassenden pelottenartigen Fortsatz aus. Da aber der zahnlose Stumpf der Prothese und dem sie tragenden Kieferteil kein ausreichendes Widerlager bietet, so wird es notwendig werden, die bezahnte Seite noch besonders gegen den Oberkiefer

zu stützen, um einen Ausgleich zwischen den Fragmenten zu vermitteln und das schwächere zu entlasten. Die schiefe Ebene ist dazu in hervorragender Weise geeignet. Sie wird im allgemeinen auf der gesunden Seite verwandt und soll durch Führung an der oberen Zahnreihe die seitliche Abweichung des Fragmentes nach der kranken Seite verhindern. Sauer hat die schiefe Ebene eingeführt. Er gebrauchte dabei ein Stück starkes Blech mit umgebogenem oberen Rand. In dieser Form wird sie auch heute noch benutzt und ist im Handel erhältlich. Von mancher Seite wird die gegossene schiefe Ebene bevorzugt, weil ihr Modell nach dem Zahnbogen durch Abdruck gewonnen und sie so dem oberen Zahnbogen genau angelegt werden kann. Fraglos erreicht man dadurch eine bessere Führung. Es liegt die Gefahr vor, daß die Zähne des Oberkiefers durch die dauernde Reibung Schaden erleiden. Wir ziehen es deshalb vor, diese Zähne durch künstliche Kronen zu schützen. Auch wird man zweckmässig den oberen Rand der schiefen Ebene durch einen Draht verstärken und dann sorgfältig abrunden, um zu verhindern, daß derselbe in die Weichteile insbesondere der Wange einschneidet. Von mancher Seite ist die schiefe Ebene als unzureichend bezeichnet worden. Wenn allerdings der Mund so weit geöffnet wird, daß die schiefe Ebene die obere Zahnreihe nicht mehr berührt, kann das Fragment wieder nach der kranken Seite bezw. rückwärts absinken. Um eine Führung der schiefen Ebene selbst bei geöffnetem Munde zu erreichen, bringen wir auch im Oberkiefer eine Platte an, die medial von der schiefen Ebene des Unterkiefers steht. Die obere Platte bleibt dann auch bei maximaler Oeffnung des Mundes in Berührung mit der unteren. (Vergleiche die untenstehende Krankengeschichte).

Bei weitem ungünstiger für die prothetische Behandlung liegt der Fall, wenn das hintere Fragment keinen Stützpunkt mehr für die Immediatprothese bietet. Hier wurde vielfach der Grundsatz betont den Gelenkteil mit zu opfern. Die Prothese sollte dann bis zum Gelenk ausgedehnt werden, um der gesunden Kieferseite und den Weichteilen eine ausreichende Unterstützung zu geben.

Bei einem solchen Vorgehen ist zu erwägen, daß die Operation dadurch umfangreicher und umständlicher wird. Fraglich ist es dann immer noch, ob die Gelenkprothese den gewünschten Erfolg verspricht. Der Gelenkteil der Prothese wird des öfteren vom Patienten nicht vertragen. Er muß infolgedessen immer mehr gekürzt werden um bei der Spätprothese überhaupt weggelassen zu werden. Es wurde deshalb heute dieser Grundsatz fallen gelassen. Man beschränkt sich darauf, die Resektion bis dicht hinter den angulus auszudehnen und läßt den aufsteigenden Ast als natürliches Polster stehen. Die Schrumpfung der Muskulatur und der Narbenzug kommen unter dieser Maßnahme weniger zur Wirkung, die Abflachung der Wange bleibt gering und die Anbringung der

Prothese wird durch die nicht so ausgedehnte Verschiebung des Stumpfes nach vorn und oben nicht behindert. Anlage und Konstruktion der Prothese selbst ist wiederum abhängig von dem Zustand bezw. der Bezahnung des Oberkiefers und des zurückgebliebenen Unterkieferstückes. Weisen beide wenigstens einige feste Zähne auf, die die Anwendung einer schiefen Ebene ermöglichen, so ist die von Hahl angegebene Immediatprothese zu empfehlen d. h. eine schiefe Ebene auf der gesunden Seite verbunden mit einem in den durch die Operation geschaffenen Defekt hineinreichenden zahntragenden Ersatz aus Kautschuk, der dem entfernten Knochen in Form und Ausdehnung entspricht. Diese von Hahl mit Erfolg angewandte Methode ermöglicht die Richtigstellung des zurückgebliebenen Kieferteiles in seiner normalen Lage und die Verhinderung der Weichteilschrumpfung auf der operierten Seite. Hauptmeyer legt in solchen Fällen um die Zähne des einen Kieferfragmentes eine Scharnierschiene, die eine Gleitfläche für den Oberkiefer trägt. Um Hebelwirkungen auf die Schiene und auch auf die natürlichen Zähne auszuschalten, befestigt er die in den Defekt hineinragende Prothese mittels eines Schiebers beweglich an der Schiene. Durch die Schieberverbindung kann die Immediatprothese leicht von der Scharnierschiene gelöst werden und, wo es notwendig erscheint, ergänzt und geändert werden, ohne daß der verbleibende Kieferstumpf auch nur für kurze Zeit ohne Unterstützung bleibt.

Exartikulationen sollen im allgemeinen nur dann ausgeführt werden, wenn der Krankheitsprozeß es fordert. Die Störungen, welche nach einem derartigen Eingriff auftreten, sind schwerer Natur. Muskelzug und Schwere, nicht zum wenigsten aber auch der Narbenzug, verlagern die zurückbleibende Unterkieferhälfte nach einwärts und hinten, sodaß die Zahnreihe frei in den Mund zu liegen kommt und nicht mehr mit den Zähnen des Oberkiefers zusammen trifft. Das beschränkt natürlich die Zunge in ihren Bewegungen, beeinträchtigt das Kauen und Schlucken und selbstverständlich auch die Sprache. Die größte Schattenseite, welche mit der Exartikulation einer Unterkieferhälfte verbunden ist, besteht in der später eintretenden Entstellung der Gesichtszüge des Patienten. Die Wangenpartie der operierten Seite fällt ein, insbesondere bildet sich vor dem Ohre in der Richtung und Form des fehlenden aufsteigenden Astes eine muldenförmige Vertiefung.

Die verlagerte Unterkieferhälfte läßt sich mit der schiefen Ebene wieder in die richtige Lage zum Oberkiefer bringen. Will man aber auch den zweiten Uebelstand verhüten, so wird dies nur mit Hilfe einer den entfernten Knochenteil ersetzenden Immediatprothese möglich sein. Die Prothese muß also auch den aufsteigenden Ast wieder geben. Der prozessus articularis wird am besten in Form eines mit einer Halbkugel bedeckten Hohlzylinders

ausgebildet, um ein leichtes Auswechseln zu ermöglichen. Imbesonderen sollen Verhackungen in den Weichteilen vermieden werden, wie sie bei naturgetreuer Nachbildung des processus articularis leicht möglich wären. Fortgelassen wird auch der processus coronoidus. Die so geschaffene Immediatprothese wird mit ihrem einem Ende in die Gelenkgrube eingelegt. Dies kann leicht zu Komplikationen führen. Die Kranken klagen häufig über Schmerz und Druck der Prothese in der Gelenkgegend während der ersten Zeit, ehe widerstandsfähige Narbenmassen den Druck abfangen.

Diese Beschwerden erklärt Ernst dadurch, daß nicht wie bei einem normalen Kiefer die Muskulatur den Kiefer, sondern der künstliche Kiefer die Muskulatur der resizierten Seite bewegt. Es kommt infolgedessen zu einem Ausschlag des künstlichen Gelenkfortsatzes und zu Arrosionen in der fossa glenoidalis. Man war deshalb bestrebt den aufsteigenden Ast ruhig zu stellen durch ein Gelenk im angulus der Prothese. Solche Gelenke sind das Röhrenscharnier von Trauner, das Drahtösenscharnier von Hauptmeyer, das Kugelgelenk von Schröder und das Scharniergelenk von Ernst. Der Drehpunkt ist damit von der Gelenkpfanne in die Gegend des angulus verlegt. Ferner werden die bis zum Gelenk ausgedehnten Immediatprothesen im hinteren Teil leicht von Granulationen überwuchert. Es entsteht eine tiefe Tasche, die sich im Laufe der Zeit zu einem Schlauch schließen kann. Da derselbe außerordentlich zur Zusammenziehung neigt, so ist es für den Patienten oft schwierig und recht schmerzhaft die Prothese zum Reinigen herauszunehmen und wieder einzusetzen. Partsch beseitigte diesen Uebelstand dadurch, daß er die Tasche durch einen eingeschlagenen Schleimhautlappen mit Epithel auskleidete. Pichler hielt das Bett der Prothese durch einen leicht angedeuteten processus coronoideus an derselben offen.

Wenngleich mit dieser Art von Immediatprothesen bei Exartikulatinen günstige Erfolge erzielt wurden, so fehlt es doch nicht an Stimmen gegenteiliger Ansicht. Von der Einstellung der Prothese in die fossa glenoidalis wurden von verschiedenen Autoren ernste Schädigungen beobachtet. Riegner stellte bedenkliche Abnutzungen im Gelenk fest. Lexer beobachtete eine arterielle Arrosionsblutung, die indirekt zum Tode führte. Rosenthal erlebte eine tödliche eiterige Meningitis durch Uebergreifen der Infektion vom Kiefergelenk aus. Mit Rücksicht auf diese Vorgänge und in Anbetracht der Tatsache, daß man bei der später herzustellenden Dauerprothese doch vielfach gezwungen ist, den Gelenkfortsatz weg zu lassen, verzichten andere prinzipiell auf jede Darstellung des Gelenkfortsatzes. Der Ersatz entspricht dann der von Hahl angegebenen, schon oben beschriebenen, Immediatprothese.

Das kosmetische und funktionelle Endresultat unserer Maßnahmen bei der Behandlung von Unterkiefer-Resektionen oder Ex-

artikulationen ist von der Wirkung der Spätprothese gänzlich abhängig. Von vornherein die günstigsten Bedingungen für die Gestaltung der Spätprothese liegen vor, wenn der Defekt durch Knochenüberpflanzung geschlossen wurde. Es zeigte sich, daß die auf osteoplastischem Wege wieder hergestellten Strecken des Kieferbogens für die Belastung durch die Prothese tragfähig sind. Dadurch, daß die Prothese wie im normalen Munde auf dem in seinem Zuhammenhang wiederhergestellten Kieferknochen ruht, entstehen sowohl für das subjektive Gefühl des Patienten wie für die Funktion der Prothese die besten Verhältnisse.

Gute Resultate lassen sich auch in denjenigen Fällen erzielen, in denen durch die Immediatprothese zweckentsprechende Vorbedingungen für die Spätprothese geschaffen sind.

Der Uebergang von der Immediatprothese unter Berücksichtigung der vorstehend angedeuteten Verbesserungen, die sie im Laufe der Zeit erfuhr, zur Spätprothese macht geringe Schwierigkeiten. Die Frage, wann dieser Uebergang zu geschehen hat, ist nicht von grundlegender Bedeutung. Werden an der Immediatprothese von vornherein künstliche Zähne vorgesehen, so ist damit die Anfertigung der Spätprothese auf Monate hinausgeschoben. Der Erfolg der Operation läßt sich nach dieser Zeit, insofern die Möglichkeit eines Rezidivs vorliegt, übersehen. Gewöhnlich wird die Anfertigung der zweiten Prothese schon aus Schönheitsrücksichten nach einigen Wochen geboten erscheinen.

Sind brauchbare, verläßliche Zähne in genügender Zahl und richtiger Verteilung vorhanden, so könnte ein Brückenersatz angefertigt werden. Als Basis dient die Immediatprothese, die mit der Brücke verkittet oder verschraubt werden kann. Diese Voraussetzung ist allerdings nur in den wenigsten Fällen gegeben. Wir werden deshalb meistenteils zu einem herausnehmbaren Plattenersatz greifen müssen.

Man kann dabei so vorgehen, daß man die Immediatprothese aus ihrer Befestigung löst, sie ringsum mit Guttapercha belegt und so wieder an Ort und Stelle bringt. Dadurch erhält man das Guttaperchamodell eines den Defekt sehr genau ausfüllenden Ersatzstückes. Auf diesem Modell werden dann die fehlenden Zähne in möglichst genauer Artikulation mit den Zähnen des Oberkiefers angebracht und schließlich die provisorische Guttapercha durch vulkanisierten Kautschuk ersetzt. Während dies vor sich geht, empfiehlt es sich, die Defekthöhle mit Gaze auszutamponieren.

Bei Benutzung einer Zinn- oder Hartgummihülse kann der Immediatersatz während des Abdrucknehmens und bis zum Einsetzen der Spätprothese im Munde bleiben. Man nimmt zunächst von den Kieferteilen und der in ihrer Lage belassenen Immediatprothese Abdruck. In diesen Abdruck legt man ein entsprechend großes Stück einer zweiten Zinn- oder Hartgummihülse, das mit

seinem oberen Rand genau in den Eindruck, den der obere Rand der im Munde liegenden Immediatprothese gemacht hat, einzupassen ist. Gießt man nun den so zusammengestellten Abdruck mit Gips aus, so gewinnt man ein übersichtliches, das Lagerungsverhältnis zwischen der Immediatprothese und den Kieferteilen genau wiedergebendes Modell. Jetzt wird nach diesem Modell eine Bissplatte angefertigt, die der Kieferhülse und den seitlichen Kieferteilen genau anliegen muß. Die mit einem genügend hohen Wachswall versehene Bissplatte führt man sodann in den Mund des Patienten, überzeugt sich noch einmal davon, daß sie gut anliegt, läßt Zusammenbeissen und bestimmt so das Lagerungsverhältnis des Unterkiefers zum Oberkiefer. Nach der Bissnahme setzt man die Modelle, man hat inzwischen auch vom Oberkiefer ein Modell gewonnen, in den Artikulator, fertigt für die vorher präparierten Zähne Klammern oder sonstige Verankerungsmittel an und baut in entsprechender Stellung zum Oberkiefer die künstlichen Zähne auf. Das Wachsmodell führt man am besten jetzt noch einmal in den Mund des Patienten, um sich zu überzeugen, daß es der Immediatprothese und den Kieferteilen genau anliegt und mit dem Oberkiefer richtig artikuliert. Dann bringt man die Platte wieder auf das Modell, vereinigt sie in situ mit dem auf dem Gipsmodell in richtiger Lage fixierten Zinn- oder Hartgummiteil. Da sich Zinn oder Hartgummi ohne weiteres mit Kautschuk fest verbindet, so hat man nur nötig, das modellierte Stück vorschriftsmäßig einzubetten und das Wachs durch Kautschuk zu ersetzen.

Die Befestigung der Spätprothese im Munde ist oft nicht leicht zu bewerkstelligen, weil der Narbenzug noch Monate nach der Operation bedeutend ist.

Um etwa noch vorhandene Zähne als Stützpunkt für die Prothese herzurichten, werden dieselben, wenn dies nicht schon bei der Anfertigung der Immediatprothese geschehen ist, zweckmässig mit Goldkronen versehen, an denen wieder horizontal oder vertikal gestellte Geschiebe und ähnliche Befestigungsvorrichtungen angebracht sind.

Bei zahnlosen Kieferstümpfen muß die Prothese dieselben flügelartig umfassen und durch die Wirkung intermaxillärer Federn an Ort und Stelle gehalten werden.

Bei Exartikulationen kann ein völliger Ersatz bis zum Gelenke nur dann ausgeführt werden, wenn auch die Immediatprothese zum Gelenk hochgeführt worden ist. Der zylindrisch gestaltete aufsteigende Ast der Immediatprothese muß vom Narbengewebe so umwachsen sein, daß die Lücke darin nach Wegnahme des Immediatersatzes zum Festhalten eines gleichen Fortsatzes am Spätersatz dienen kann.

Wenn aus bestimmten Gründen bei einer Exartikulation die Unterkieferhälfte nur bis zum angulus ersetzt wird, so kommt es

darauf an, auf jeden Fall eine Verlagerung oder Verschiebung der Prothese durch intraorale Maßnahmen zu verhüten. Der Gedanke liegt nahe mit Hilfe einer künstlichen Gelenkverbindung die Prothese gegen den Oberkiefer zu stützen.

Zimmer (Greifswald) hat eine solche gelenkartige Verbindung konstruiert. Die Pfanne des künstlichen Gelenks wird fest mit den überkronten Molaren verbunden; sie umschließt einen leicht beweglichen Gelenkkopf, der durch einen aus Bolzen und Kanüle bestehenden Schenkel mit der unteren Prothese scharnierartig verbunden ist. Der vom Gelenkkopf ausgehende Bolzen ist leicht in der Kanüle verschieblich, sodaß zwar eine Verlängerung des Schenkels, nicht aber eine Verkürzung möglich ist.

Für denselben Zweck wurde auch die von Herbst angegebene Scharnierschiene benützt. Sie besteht aus einer Kanüle und einem Stift, die in einander passen. Stift sowohl als Kanüle enden in einem Ringe, der frei beweglich über einer Hülse geschoben wird.

Die Aufgabe den Kiefer in der während der Okklusion festgelegten Entfernung nicht nur nach rückwärts gegen das obere Gelenk abzustützen, sondern ihn vielmehr beim Oeffnen um die Strecke nach vorn zu treiben, die sich aus der Bewegungsbahn des bezahnten Fragments, mit dem die Prothese eine Einheit bildet, ergibt, hat Ernst auf folgende Weise gelöst. Er hat einen scharnierartig an der unteren Prothese befestigten Bolzen durch eine an Oberkiefer ebenfalls scharnierartig angebrachte Kanüle hindurch geführt, sodaß das freie Ende des Bolzens gegen eine kurvenartige künstliche Gelenkbahn anwirkt, deren Lage und Form durch das freie Ende des Bolzens vorgezeichnet wird. Sobald der Mund geöffnet wird, tritt eine automatische Verlängerung der Scharnierschiene im Sinne der Bewegungsbahn des Kiefers ein, indem die schräg nach vorn gerichtete künstliche Gelenkfläche den beim Oeffnen des Mundes ansteigenden Bolzen um die Neigung ihrer Bahn nach vorn treibt.

Ein Bedenken ist bei allen diesen feinmechanischen Arbeiten immer vorhanden. Es ist dies die Haltbarkeit des Mechanismus. Die Scharniere und Gelenke arbeiten sich nach verhältnismäßig kurzer Zeit aus. Da sich ferner in diesen Apparaten leicht Speisereste festsetzen, ist eine Herausnahme der Prothese zum Zwecke der Reinigung des Oefteren am Tage notwendig. Das Auswechseln der Prothese verlangt bei diesem immerhin komplizierten Mechanismus eine besondere Fertigkeit und setzt eine gewiße Intelligenz voraus. Es ist zeitraubend und daher vor allem für die Leute niederer Stände nicht praktisch. Sicherlich wurden mit diesen Gelenkverbindungen in einzelnen Fällen gute Erfolge erzielt. Sie haben den Vorteil, daß mit der Verlagerung des Stützmittels auf die kranke Seite die gesunde Seite im Kaugeschäft, bei der sie doch die meiste Arbeit leisten muß, durch keinen Apparat beeinträchtigt

wird. Dies hat aber zur Voraussetzung, daß auf der kranken Seite genügend Raum zur Anbringung solcher Apparate vorhanden ist. In Fällen, in denen es gelingt mit Hilfe einer Immediatprothese der Narbenschrumpfung vorzubeugen, mag dies zutreffen. In anderen besonders veralteten, nicht behandelten Fällen werden wir indess von der Anbringung solcher Gelenkverbindungen absehen müssen. Hier liegt eben nur noch die Möglichkeit vor durch Anbringung einer Gleitfläche auf der gesunden Seite das zurückbleibende Fragment und damit auch die daran befestigte Prothese gegen den Oberkiefer in richtiger Lage zu halten.

In letztgenannten Fällen liegen überhaupt die Verhältnisse für den Ersatz der in Verlust geratenen Teile des Kiefers und seiner Bezahnung sehr ungünstig. Wir finden dies oft bei Kieferverletzungen, wenn über grossen Knochendefekten die Weichteile vernäht wurden, ohne daß ihnen eine ausreichende Stütze gegeben wurde. Der durch die frühzeitige Vernähung scheinbar erzielte günstige Zustand des Patienten hat schwere Nachteile im Gefolge. Die durch die Naht über den Defekt vereinigten Weichteile ziehen sich infolge Schrumpfung und Narbenkontraktion weit in die Mundhöhle hinein, verwachsen vielfach mit dem Zungengrunde, der Schleimhaut des Mundbodens und des Kiefers. Gleichzeitig wird durch den Vorgang der Schrumpfung und der Kontraktion die Verlagerung der zurückgebliebenen Kieferstümpfe sehr gefördert.

Die Nachbehandlung solcher Fälle zielt darauf hinaus die Kieferstümpfe allmählich in ihre normale Lage zu bringen und, wenn das geschehen ist, innerhalb der den Defekt bedeckenden Weichteile durch Dehnung vom Munde aus genügend Raum für eine formentsprechende Prothese zu schaffen.

Die Dehnungstherapie ist außerordentlich vielseitig und mannigfach. Auf die häufigsten und wichtigsten technischen Mittel und Möglichkeiten soll kurz aufmerksam gemacht werden.

Sind zwei Fragmente vorhanden, so ist es meistens möglich sie durch gegenseitige reziproke Kraftwirkung in die richtige Lage zu bringen. Suersen drängte in solchen Fällen Hickorystäbchen zwischen getrennt für die Fragmente angefertigte Kautschukkappen um durch die Zwischenschaltung der immer länger gewählten Stäbchen eine allmähliche Dehnung zu bewirken. Heute wird dieses Ziel mit den in der Orthodontie gebräuchlichen Kieferdehnungsschrauben schneller erreicht. Vor allem sind auch die sogenannten Scherenverbände hier mit bestem Erfolg verwendet worden. Hierbei werden den Zähnen eines jeden Fragmentes gegossene oder gestanzte Kappenschienen aufzementiert. Seitwärts von diesen Schienen führen lange sich scherenförmig kreuzende Hebel nach außen aus der Mundhöhle heraus, um deren freies Ende ein fester Gummizug geschlungen wird. Mit der Spannung des Gummizuges werden die Scherenenden einander genähert und dadurch die Fragmente aus-

einander gebracht. Gleichzeitig können damit auch nach innen gekippte Fragmente wieder aufgerichtet werden. In diesem Punkte ist der Scherenverband der starren Dehnungsschraube, die eine Verschiebung nur in horizontaler Richtung zuläßt, überlegen. Nach vollzogener Richtigstellung wird es nötig sein, das eine oder andere Fragment gegen den Oberkiefer durch die schiefe Ebene oder mittels Gummizüge zu stützen.

Ist ein Fragment zahnlos, so bringt man dieses durch eine an den Zähnen des anderen Fragments befestigte, den zahnlosen Knochenstumpf umfassende federnde Pelotte allmählich in die richtige Lage.

Ist nur ein verlagertes Fragment vorhanden, so kann man es mit Hilfe von intermaxillären Gummizügen einholen. Die Zähne der gegenüberliegenden Kieferseite werden zu diesem Zweck durch Drahtbögen geschient, die eine Reihe von Häckchen zur Befestigung der Gummizüge tragen, sodaß jede Zugrichtung möglich ist. Ist das verlagerte Fragment dann der oberen Zahnreihe genähert, so ersetzt man die Gummizüge zweckmäßig durch die schiefe Ebene, die verhältnismäßig schnell die noch bestehende Dislokation ausgleicht.

Sind keine Zähne mehr im Oberkiefer vorhanden oder bieten die vorhandenen nicht den genügenden Halt, so muß von äußeren Kopfverbänden aus die Richtigstellung des verlagerten Fragmentes vorgenommen werden.

Es besteht aber auch die Möglichkeit, ein stark nach innen verlagertes Fragment durch eine an ihm befestigte Schiene gegen die narbig kontrahierten Weichteile der resezierten Seite zu stützen. Durch allmählich Auftragen von schwarzer Guttapercha auf der der narbigen Wange zugekehrten Fläche der Schiene kann der verlagerte Kieferstumpf wieder in seine normale Lage gedrängt und zugleich auch der Mundhöhlenboden und die Weichteile der Wange gedehnt werden.

Gleichzeitig mit der Richtigstellung der Knochenstümpfe die Dehnung der Weichteile durchzuführen, wird in vielen Fällen nicht möglich sein. Es wird zunächst nötig sein, die verlagerten Kieferstümpfe in die richtige Lage zu bringen und dann von diesen aus mit Hilfe einer entsprechend angelegten Prothese durch allmähliche Auflagerung von Guttapercha die Weichteile zu dehnen.

Diese Darstellung der Unterkieferprothese wird erkennen lassen, daß mancherlei Schwierigkeiten mit diesen Arbeiten verknüpft sind. Aber in Wirklichkeit wird man in einem gegebenen Fall immer noch vor neuen Schwierigkeiten stehen. Dafür mag folgender Fall als Beispiel dienen.

Patient Chr. P. erlitt im Kriege durch einen Granatsplitter eine schwere Unterkieferverletzung mit Hinterlassung eines ausgedehnten Knochendefektes im linken Unterkiefer.

Bei seiner Aufnahme in der hiesigen Klinik wurde folgender Befund festgestellt:

Patient befindet sich in schlechtem Ernährungszustand. Durch den Verlust des Kiefers und infolge des größeren Verlustes an Haut und Schleimhaut ist die linke Gesichtshälfte stark eingefallen. Tiefe strahlige Narben erstrecken sich vom Mundwinkel aus in die Wange.

Die Inspektion des Mundes ergibt eine durch Narbenschrumpfung wesentlich verkleinerte Mundhöhle. Vom Unterkiefer fehlt der ganze linksseitige Kieferast mit Ausnahme des aufsteigenden Astes mit einem ungefähr drei Zentimeter langem Stück des horizontalen Teiles. Die restierende rechte Unterkieferhälfte trägt noch fünf feste Zähne, den 1. und 2. Molaren, den 1. Prämolaren, Eckzahn und seitlichen Schneidezahn. Im Oberkiefer stehen sämtliche Zähne bis auf |2, 3, 4. Hier trägt der Patient einen festsitzenden Brückenersatz. Bei Kieferschluß okkludiert die rechte Unterkieferhälfte normal mit dem Oberkiefer, im übrigen zeigt sie eine weitgehende Bewegungsfreiheit. Anders verhält es sich mit dem linksseitigen Kieferrest. Derselbe ist nach innen und oben verschoben.

Zur Deckung des Defekts kam eine herausnehmbare Prothese in Betracht, die ihre Befestigung an den Zähnen der rechten Unterkieferhälfte finden sollte. Da der linke Kieferstumpf die Neigung hatte nach oben und innen abzuweichen, beschlossen wir ihn mittels einer Kautschukpelotte in der richtigen Lage zu halten. Die Pelotte bedurfte vor allem eine sichere Befestigung an der rechten Zahnreihe. Wir erreichten dies dadurch, daß wir einen starken Drahtbügel, an dessen einem Ende die Pelotte angebracht war, über den Defekt hinwegführten und mittels eines Schiebers an einer über 2| angefertigten Goldkrone verankerten, die selbst wieder mit Goldkronen über 4, 3| fest vereinigt war. Allein schon nach kurzer Zeit stellte sich, veranlaßt durch den Druck der Pelotte, starker Dekubitus ein, der uns trotz mehrmaliger Versuche zwang die Pelotte herauszunehmen. Wir wiesen nun den Patienten auf die Möglichkeit hin, den aufsteigenden Ast durch Nagelextension zu reponieren und den Defekt durch Osteoplastik zu ersetzen. Da aber der Patient sich zu keinem chirurgischen Eingriff entschließen konnte, wurde auch ein weiterer von uns gemachter Vorschlag, nämlich den linksseitigen Kieferrest zugunsten der Prothese zu exartikulieren oder doch wenigstens das kurze Stück des horizontalen Teils bis hinter den angulus abzutragen, abgelehnt. Unter diesen Umständen blieb uns nichts weiter übrig, als diesen Kieferrest außer Acht zu lassen. Wir fertigten eine herausnehmbare Kautschukprothese an, die den Knochendefekt ausfüllte, mittels eines Schiebers an 2| und mit starken elastischen Klammern an 4, 3| verankert wurde. Von Vorteil war es dabei, daß wir auf der bezahnten Seite ein Stützmittel entbehren und dadurch eine Beeinträchtigung ihrer Kautätigkeit vermeiden konnten.

Der Patient, der uns ein Monat nach der Behandlung wieder aufsuchte, hatte sich mit dem so geschaffenen Ersatz sehr gut zurecht gefunden. Er erklärte mit der Prothese gut kauen und auch festere Speisen zerkleinern zu können. Die Störung die der linksseitige Kieferstumpf anfangs beim Kauen verursachte, hatte sich dadurch, daß der Stumpf durch die Prothese lateralwärts gedrängt wurde, merklich gebessert. Figur 1 seigt die Prothese im Munde des Patienten.

Bei einem anderen Patienten war wegen Unterkiefersarkoms der rechte Unterkiefer bis zum rechten seitlichen Schneidezahn exartikuliert worden.

Da der Patient erst ein Jahr nach der Operation zu uns in prothetische Behandlung kam, war die rechte Wangenseite stark eingefallen. Die Operationsnarbe erstreckte sich von der Gegend des Kieferwinkels bis zur Mitte des Kinns. Wir sehen in Figur 2 ein schräg nach innen verlagertes, quer in der Mundhöhle liegendes Fragment.

Sein Zahnbestand ist folgender: $\overline{2, 1, | 1, 2, 3, 4, 5, 6, 7.}$ Im Oberkiefer stehen $\underline{8, 7, 3, | 3, 5, 7, 8.}$ Die fehlenden Zähne sind durch eine Plattenprothese ersetzt.

Die Behandlung bestand zunächst darin, daß der verlagerte Kieferteil durch einen Gleitflächenapparat in die richtige Lage zurückgeführt wurde. Zu diesem Zweck wurde $\underline{|7}$ überkront und der bukkalen Kronenseite eine senkrechte nach unten gerichtete Metallplatte angegossen. Aehnlich gingen wir im Unterkiefer vor. Hier wurden $|\overline{5}$ und $|\overline{6}$ mit Teleskopkronen versehen, die beiden äußeren Kronenringe fest miteinander verbunden und an ihrer bukkalen Seite eine diesmal senkrecht nach oben gerichtete Metallplatte angegossen. Bei Schluß und Oeffnen des Mundes gleitet nun die untere Metallplatte entlang der des Oberkiefers und macht somit ein Hinübergleiten des Unterkiefers nach der kranken Seite unmöglich. Jetzt erst konnten wir uns der Frage des Ersatzes des fehlenden rechten Kieferteiles zuwenden. Dabei war es uns von vornherein klar auf eine prothetische Darstellung des Gelenkteiles verzichten zu müssen. Da der Patient ja erst ein Jahr nach der Operation zu uns kam, hatte sich die Gelenkgegend schon vollkommen zusammengezogen und mit Narbengewebe angefüllt und damit das Hochführen einer Gelenkprothese unmöglich gemacht. Es wurde daher die Anfertigung eines einfachen Kautschukersatzstückes beschlossen, das nur den horizontalen Teil des entfernten Knochens in Form und Ausdehnung entspricht. Zu seiner Befestigung wählten wir einen kräftigen Drahtbügel, der an der linqualen Fläche des linken Unterkieferstumpfes entlang geführt, mit den die Gleitfläche tragenden Teleskopkronen verlötet wurde und außerdem noch mittels einer Schiebe-

verbindung an den überkronten $\overline{|2,\ 1}$ Halt fand. Figur 3 zeigt die herausnehmbare Prothese, Figur 4 die Prothese im Munde des Patienten.

Wenn auch eine Wiederherstellung der ursprünglichen Gesichtsform nicht mehr möglich war, so ist es uns doch gelungen, durch Einlegen der Prothese den Patienten einen Ersatz zu schaffen, der kosmetisch und funktionell relativ befriedigend ist.

Literatur-Verzeichnis.

Alessandri u. Chiavaro: „Resektionen und Prothesen des Unterkiefers." D. z. Z. 1912 Nr. 30, 31,

Apffelstaedt: „Ober- u. Unterkieferresektionen (Prothesen)" Corresp. f. Z. 1901, H. 4,
„Ueber die Behandlung von Kieferschußverletzungen unter Vermeidung extraintraoraler Verbände." Meusser, Berlin 1923
„Der prothetische Ersatz nach Ober- u. Unterkieferresektionen." Z. R. 1901 Nr. 486.

Bauchwitz: „Ueber Kieferresektionsschienen." Ref. D. z. W. 1905 Nr. 8.

Behrend u. Bauchwitz: „Ein Beitrag zur Prothesenbehandlung nach Unterkieferresektion." D. Z. f. Chir. 1914 Bd. 128.

Bönnecken: „Ueber Unterkiefer-Prothese." Verh. d. odont. Ges. 1893 Bd. 4.

Bünger: „Ein Fall von Resektion des größten Teiles des Unterkiefers und sein Ersatz." D. M. f. Z. 1902.

Boyd: „Verhütung seitlicher Dislokation des Kinns nach der Resektion von Teilen des Unterkiefers." Korresp. f. Z. 1892.

Billing: „Beiträge zur Vereinfachung und einheitlichen Methodik d. prothet. Behandlung von Unterkieferresektionen und Exartikulationen mit Demonstration von mehreren Fällen aus der Praxis." Verh. d. 5. internat. zahnärztl. Kongr. Bd. 1.

Bimstein: „Ueber Kieferresektionen nach Schußverletzungen." Z. f. Orthop. u. Prothese 1915 H. 2.

Bruhn: „Handbuch der Zahnheilkunde" Bd. 3 München 1926.
„Ueber Kontinuitätstrennungen des Unterkiefers und das Grundsätzliche ihrer heutigen Behandlung." Fortschr. der Therapie 1926 H. 8 u. 9.
„Die Verwendung massiv gegossener Brückenarbeiten zur Ueberbrückung frisch verheilter Kieferdefekte."
Die gegenw. Behandlg.-Wege der Kieferschußverletzungen H. 1,
„Zur Indikationsstellung für die Anwendung der verschiedenen Kieferstützapparate."
Die gegenw. Behandl.-Wege der Kieferschußverletzungen H. 2, 4, 7.

„Gesichtsorthopädie in ihrem Zusammenwirken mit der Gesichtschirurgie."
Die gegenw. Behandl.-Wege der Kieferschußverletzungen H. 9.

Cieszynski: „Ueber das Problem der Gleitschiene."
Oestr. Z. f. Stomat. 1915. H. 3.

Clara Cohn u. Baranowa: „Ueber die Prothesenbehandlung nach Resektion und Exartikulation des Unterkiefers."
Beitr. z. klin. Chirurg. 1908 Bd. 60.

Dobbeck: „Ueber Anwendung, Indikation und Nutzeffekt der Schroeder'schen Unterkieferresektionsprothese."
In. Dissertation.

Ernst: „Kieferresektion, -prothese und -plastik,"
Misch, Forschr. d. Zahnheilk. 1926.

Ernst u. Erkes: „Die totale Exartikulation d. Mandibula und ihr prothetischer Ersatz."
Korresp. f. Z. 1912 H. 4.

Eiselsberg u. Pichler: „Ueber den Ersatz von Kiefer- und Kinnhautdefekten."
Arch. f. klin. Chir. 1922 Bd. 122.

Fritsch: „Zahnärztl. sowie zahnärztl. chirurg. Prothetik,"
Thieme, Leipzig 1925.

Fritsche: „Ueber Unterkieferprothesen und über einen neuen künstlichen Unterkiefer."
Z. R. 1902.

Fuchs: „Die Behandl. d. Kieferverletzten n. d. Kriege."
Oest. Z. f. Stomat. 1917 H. 2.

Greve Chr.: „Die zahnärztl. Therapie d. Schußverletz. d. Kiefer."
Münch. med. Wochenschr. 1914. Nr. 41.

Greve Karl: „Erfahrungen m. Resektionsprothesen."
D. z. W. 1928 Nr. 13.

Groß: „Behandl.-Wege bei Resektion d. Unterkiefers"

Hahl: „Erfahrungen in den Resektionsprothesen d. Unterkiefers."
Korresp. Bl. f. Z. 1901 H. 2.
„Die Prothesen nach Kieferresektionen"
Arch. f. klin. Chirurg. 1897 Bd. 54.

Heller: „Beitr. zur Methodik d. Unterkieferresektion."
D. Z. f. Chir. 1908 Bd. 92.

Herbst: „Die Anwendung meines Okklussionsscharniers n. Resektion d. Unterkiefers."
Verh. 5. Internat. Kongr. Bd. 1.

Hauptmeyer: „Die Behandlung der Brüche d. Unter- u. Oberkiefers mittels Zahnschienen."
Handb. d. Zahnheilk. Bd. 1.
„Ueber Schienenverbände u. Prothesen bei Kieferresektionen."
Handb. d. Zahnheilk. Bd. 1.

Hauptmeyer: „Zur Behandl. d. Schußverletz. im Bereiche d. Gesichtes mit bes. Berücksichtigung d. Lässionen d. Kiefer."
D. gegenw. Behandlung.-Wege d. Kieferschußverl. H. 1, 2, 3,

Hoffmann: „Beitrag z. Behandl. d. Kieferschußverletz. unter bes. Berücksichtigung einer neuen Scharnierschiene v. Pfaff." D. z. Z. 1916.

Klapp: „Chirurg. Behandl. d. Unterkieferschußbrüche." Meusser, Berlin 1917.

König: „Ueber Prothesen bei Exartikul. u. Resekt. d. Unterkiefers." D. Z. f. Chir. 1907 Bd. 88
„Weitere Erfahrungen über Kieferersatz bei Exartik. d. Unterkiefers." D. Z. f. Chir. 1908 Bd. 93.

Kühns: „Immediatprothesen nach Kieferresektionen" D. M. f. Z. 1904.

K. Kühl: „Schußverletz. d. Unterkiefers." D. gegenw. Behandl.-Wege d. Kiefersch. H 1.

M. Kühl: „Die Technik der Befestigung d. Kieferstützapparate." D. gegenw. Behandl.-Wege d. Kiefersch. H. 3.

M. Kühl u. A. Lindemann: „Die Folgen einer spät einsetzenden Behandl. der Kieferbeschädigungen und ihre Beseitigung." D. gegenw. Behandl.-Wege d. Kiefersch. H. 10.

Krausse: „Ueber Unterkieferplastik." Verh. d. 5. internat Konkr. Bd. 1.

Less: „Aperat zur Regulierung d. Artikulation nach Unterkieferresektion." Korresp. Bl. f. Zahnärzte 1900.

Lindemann: „Ueber d. Beseitigung d. traumatischen Defekte d. Gesichts-Knochens." D. gegenw. Behandl.-Wege d. Kieferschußverl. H. 4. u. 6.
„Neuere Erfahrungen über die freie Knochentransplantation."
„Die Anwendung der Extension in der Kieferchirurgie." D. gegenw. Behandl.-Wege d. Kiefersch. H. 7 u. 8.

Meder: „Zahnärztl. Technik b. d. Chirurgie d. Kieferkn." D. Monatschr. f. Z. 1903

Messerschmidt: „Ueber den heutigen Stand d. Prothesenbehandl. nach Unterkieferoperationen in Deutschland" In. Diss. 1913.

Misch u. Rumpel: „Die Kriegsverletzungen d. Kiefer und der angrenzenden Teile." Meusser, Berlin 1916.

Möhring: „Zur Indikation u. Technik d. Unterkieferresektionsprothese." Meusser, Berlin 1915.
„Ueber d. Prothese n. Unterkieferresektionen." Z. f. Orthop. u. Prothese 1915 H. 7 u. 8.

Partsch: „Erkrankungen d. Hartgebilde d. Mundes." Handb. d. Zahnheilk. Bd. 1.
„Ersatz d. Unterkiefers n. Resektion." Arch. f. klin. Chirurg. 1897 Bd. 55.
„Zur Frage d. proth. Behandl. d. Unterkieferresekt." Verh. d. 5. intern. Kongr. Bd. 1.

Peckert: „Zur Konstruktion von Resektionsprothesen." Korresp. Bl. f. Zahnärzte 1905 H. 3.

Pfaff u. Rosenthal: „Zahnärztliche und chir. Hilfe bei Kriegsverletzungen der Kiefer."
Münch. med. W. 1915. Nr. 3.

Pichler u. Ranzi: „Ueber Immediatprothesen bei Unterkiefer-Resektionen."
Archiv für klin. Chirurg. 1907 Bd. 8.

Pichler u. Oser: „Ueber Immediatprothese n. Unterkiefer-Resektionen."
Archiv für klin. Chirurg. 1912 Bd. 99.

Pichler: „Ueber Knochenplastik am Unterkiefer."
Oe. ung. Vierteljahrsschr. f. Z. 1917 H. 3.
„Einiges über Schußverletzung des Kiefers"
Oestr. Zeitschr. für Stomatologie 1915, H. 4 u. 5.
„Kieferresektion, -Plastik- und Prothese."
Misch/Fortschr. d. Zahnheilk. 1928.

Pfaff: „Ueber neuere Fortschritte in der Zahnheilkunde besonders auf chirurg. u. orthodont. Gebiet."
Samml. v. Abhandl. aus dem Gebiete der Zahnheilkunde."

von Posta: „Die Nachbehandlung der Kieferverletzungen."
Sammlung von Abhandlungen aus dem Gebiete der Zahnheilkunde.

Preiswerk: „Lehrbuch und Atlas der zahnärztl. Technik."
München 1911.

Port u. Euler: „Lehrbuch der Zahnheilkunde."
München 1920.

Riegner: „Der heutige Stand der zahnärztlichen Prothetik."
Deutsche Monatsschr. für Zahnheilk. 1910 H. 1.

Richelmann: „Beitrag z. systematischen Prothetik".
Meusser, Berlin 1920.

Rosenthal: „Die Kriegsverletz. des Gesichts."
Ergebnisse d. Chir. u. Orthop. Bd. 10.
„Kieferresektion. — Prothetik — u. Plastik."
Misch-Fortschritte d. Zahnheilk. 1927.

Römer u. Lickteig: „Die Kriegsverletzungen d. Kiefer".
Ergebnisse d. Chir. Orthop. Bd. 10

Soerensen: „Ueber Knochentransplantationen bei Unterkieferdefekten".
Chirurg. u. Zahnarzt H. 1.

Sachse: „Beitrag z. prothetischen Nachbehandl. bei Unterkieferresektionen" Deutsche Monatsschrift für Zahnheilkunde 1904.

Südeck: „Ersatz einer exartikulierten Unterkieferhälfte durch die König.-Roloff'sche Elfenbeinprothese."
D. Z. f. Chirurg. 1909 Bd. 101.

Schlatter: „Ueber den unmittelbaren Kieferersatz nach Unterkieferresektionen".
Beitr. f. klin. Chirurg. 1895 Bd. 13.

Schreiter: „Die zahnärztliche Hilfe bei Kieferresektionen."
In. Diss. 1923."

Schroeder: „Die Anwendungsweise zahnärztl. Prothetik im Bereiche d. Gesichts mit bes. Berücksichtigung des sofortigen Kieferersatzes nach Resektion".

Korrespondenzbl. f. Z. 1901 H. 3.
„Zur Indikation und Technik d. Ober- u. Unterkieferresektionsprothese".
Deutsche Monatsschr. f. Zahnheilk. 1914 Nr. 7.

„Ueber d prothetische Nachbehandl. d. Unterkieferresektion."
Verhandl. d. 5. Internat Kongr. Bd. 1.
„Handbuch der zahnärztl. chirurg. Verbände und Prothesen"
Bd. 1. Meusser, Berlin 1911.
„Annatom. Charakter, Prognose u. zahnärztl. Behandl. d. Unterkieferschuß-Brüche",
Meusser, Berlin 1917.

Schüppel: „Ueber Prothesen nach Unterkieferresektionen und Exartikulationen".
In Diss. 1913.

Streißler: „Der gegenwärtige Stand unserer klinischen Erfahrungen üb. d. Transplantation lebenden menschlichen Knochens"
Beitr. z. klin. Chirurg. Bd. 71 Nr. 1.

Stoppany: „Beitrag z. unmittelbaren Kieferersatz nach Kontinuitätaresektionen d. Mandibula."
D. Monatsschr. f. Zahnheilk. 1900.

Thammer: „ Brückenarbeiten als Resektionsprothesen".
Verhandl. d. 5. intern. Kongr. Bd. 1.

Vorschütz: „Klin. Beitrag z. Frage der freien Knochentransplantation bei Defekten des Unterkiefers."
D. Zeitschr. f. Chirurg. Bd. 111.

Warnekross: „ Allgemeines über Schienenbehandl. bei Kieferbrüchen u. d. Befestigung v. Goldschienen unter dem losgelösten Periost mit u. ohne Verwendung eines Transplantats."
Chirurg. u. Zahnarzt H. 1.

Weiser: „Reflexionen und Vorschläge bezügl. d. chirurg. zahnärztl. Kieferprothesen."
D. Zahnheilk. in Vorträgen H. 15.
„Die prothetische Behandl. eines Falles v. Unterkieferresektionen."
Verh. d. 5. internat. Konkr. Bd. 1

Witzel: „Partielle Resektion eines Unterkiefers infolge v. Tuberkulose u. Ersatz desselben"
„Chirurgie u. Prothetik bei Kiefererkrankungen."
Berlin Verlagsanstalt 1905.

Williger u. Schroeder: „Die zahnärzl. Hilfe im Felde."
Abh. a. d. Gebiete d. Zahnheilk. H. 1.

von Wunschheim: „Erfahrungen über Kieferschüsse"
Oestr. Zeitschr. f. Stomat 1915.
„Ueber Pseudoarthrosen d. Unterkiefers."
Oestr. Zeitschr. f. Stomat 1917.

Zilz: „Ergebnisse d. bisherigen Kriegserfahrungen auf dem Gebiete d. Kieferverletzungen."
Oestr. Zeitschr. f. Stomat 1917 H. 2. u. 3.

Lebenslauf.

Ich wurde geboren am 12. April 1904 zu Siegelsdorf (Bez.-Amt Fürth i. Bayern) als Sohn des jetzt verstorbenen Reichsbahnoberinspektors Friedrich Blechschmidt und seiner Ehefrau Elise, geb. Leipold. Nach 4 Jahren Volksschulbesuch trat ich 1914 in das humanistische Gymnasium zu Fürth i. Bayern ein. Nach bestandener Reifeprüfung bezog ich im Mai 1923 die Universität Erlangen als stud. jur. Im Wintersemester 1924/25 wählte ich das ärztliche und zahnärztliche Studium. Nach 4 Semestern bestand ich die ärztliche und zahnärztliche Vorprüfung. Im Sommer 1928 legte ich das zahnärztliche Staatsexamen ab.

Nürnberg, den 26. Mai 1929.

Alfred Blechschmidt.

Figur 1

Figur 2

Figur 3

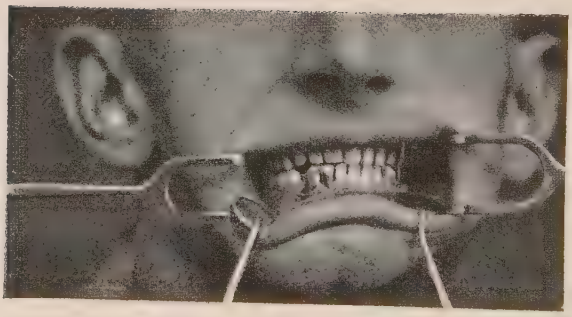

Figur 4